In the name of Allah, the Most Gracious, the Most Merciful

LA FACULTÉ .Net

SEEK KNOWLEDGE

Copyright disclaimer

"La faculté" is a website that collects copyrights-free medical documents for non-lucratif use.
Some articles are subject to the author's copyrights.
Our team does not own copyrights for some content we publish.
"La faculté" team tries to get a permission to publish any content; however , we are not able to contact all the authors.
If you are the author or copyrights owner of any kind of content on our website, please contact us on: facadm16@gmail.com
All users must know that "La faculté" team cannot be responsible anyway of any violation of the authors' copyrights.
Any lucrative use without permission of the copyrights' owner may expose the user to legal follow-up.

Enseignement du Module d'Anatomie Pathologique
3ème Année de Médecine
2016/2017

LES TUMEURS SPECIALES

B.Latreche, F.Oudjida ,S.Lameche

Plan

- Les tumeurs du SNC & SNP
- Les tumeurs embryonnaires
- Les tumeurs du système mélanogène
- Les hémopathies lymphoïdes

Introduction

Les tumeurs spéciales regroupent:

- les tumeurs du SNC & SNP.
- les tumeurs du système mélanogène:

  -bénignes: Naevus.

  -malignes: Mélanome.
- les Lymphomes B, T & le lymphome de Hodgkin.
- les tumeurs embryonnaires:

  -les tumeurs du blastème.

  -les tumeurs germinales.

Les tumeurs du SNC & du SNP

I/Généralités:

-Notion de bénignité et de malignité ≠te.

II/Rappels:

*Embryologique: Tube neural → formation ectodermique provenant de la gouttière neurale

- neurones
- astrocytes
- oligodendrocytes

Tube neural en migrant, laisse un revêtement épendymaire → épendyme.

Les tumeurs du SNC & du SNP

*Histologique:

Tissu nerveux est constitué de:

1/Neurones= cell ganglionnaires.

2/Névroglie: tissu de soutien nourricier:

-Astrocytes .

-Oligodendrocytes.

-Ependymocytes.

3/Enveloppes: Méninges

-Dure mère.

-Arachnoïde.

-Pie-mère.

Les tumeurs du SNC

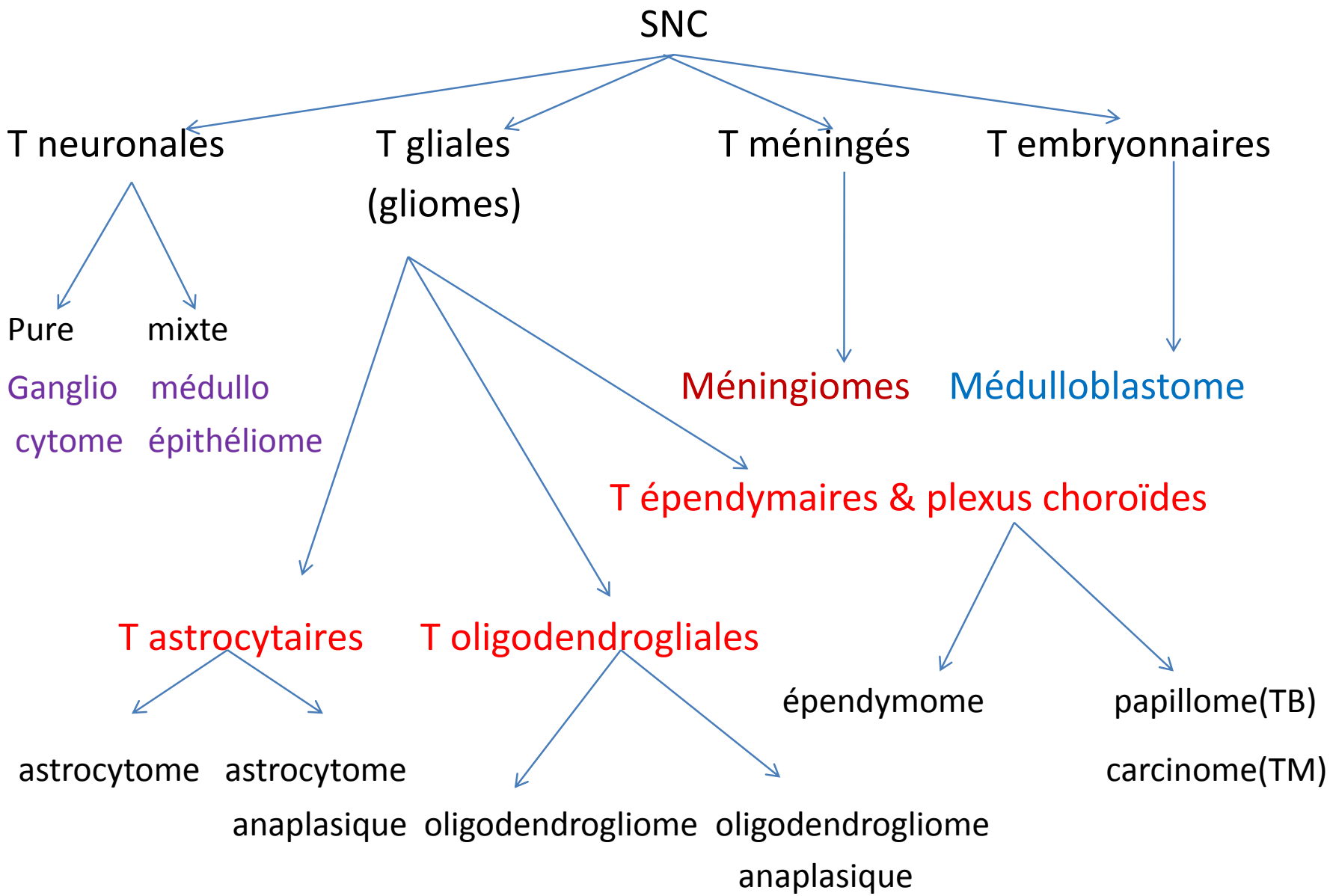

Les tumeurs du SNC Classifications:

- Classification de l'OMS 2007 fondée essentiellement sur les caractères morphologiques, récemment actualisée en 2016 (biologie moléculaire).
- Grading de KERNOHAN pour les tumeurs gliales prend en considération:

-La nécrose.

- La prolifération endothélio vasculaire.

-La densité cellulaire.

Tumeur	Siège	Age	Grade
Astrocytome	Cerveau Cervelet	Adulte Enfant	Faible à élevé Faible
Oligodendrogliome	Cerveau	Adulte	Faible à ↑
Glioblastome	Cerveau	Adulte	↑
Méningiomes	Méninges	Adulte	↓
Ependymome	4ème ventricule Moelle	Adulte Enfant	↑ ↓
Médulloblastome	Cervelet	Enfant	↑

Astrocytome de bas grade

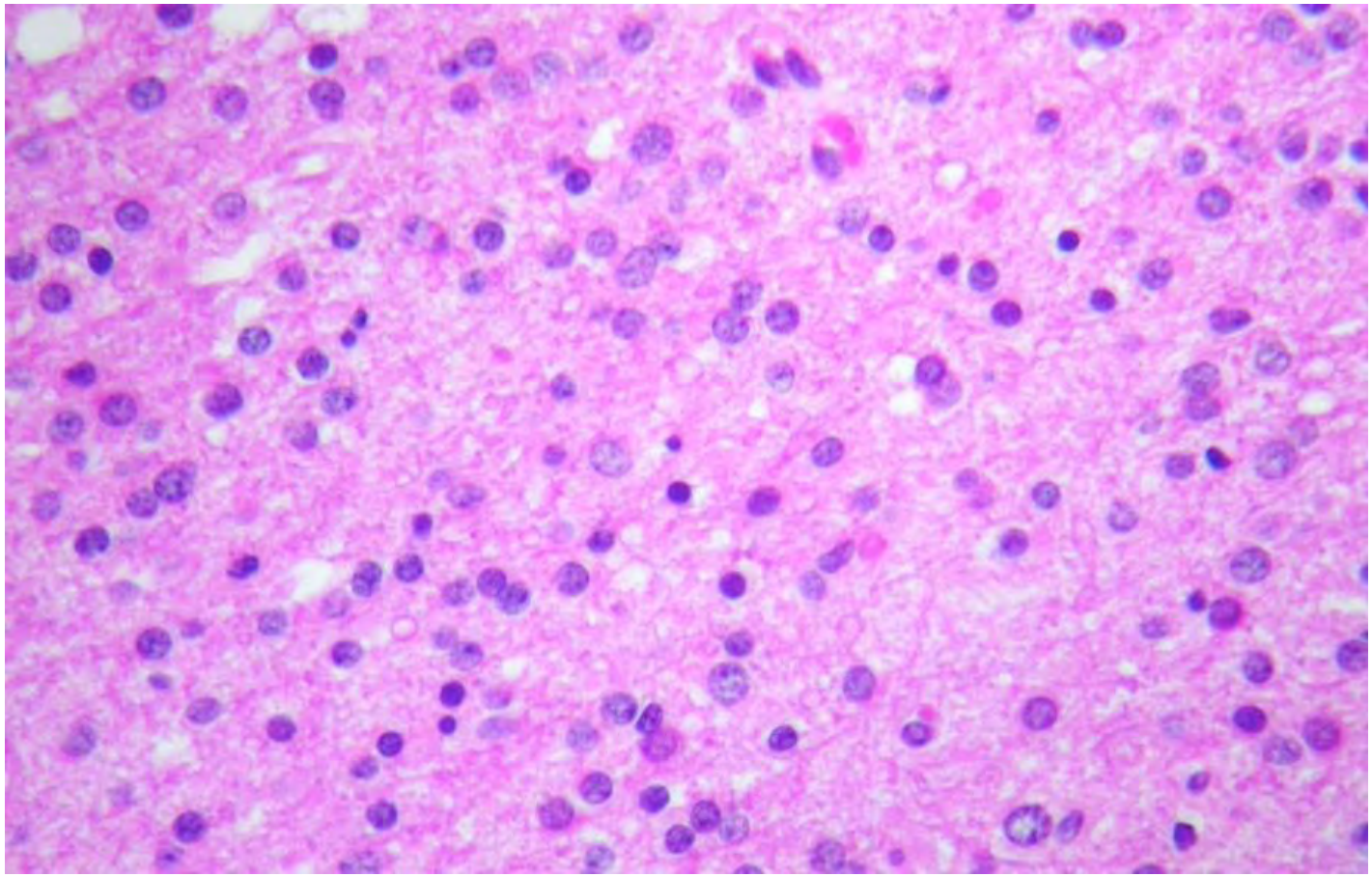

Glioblastome

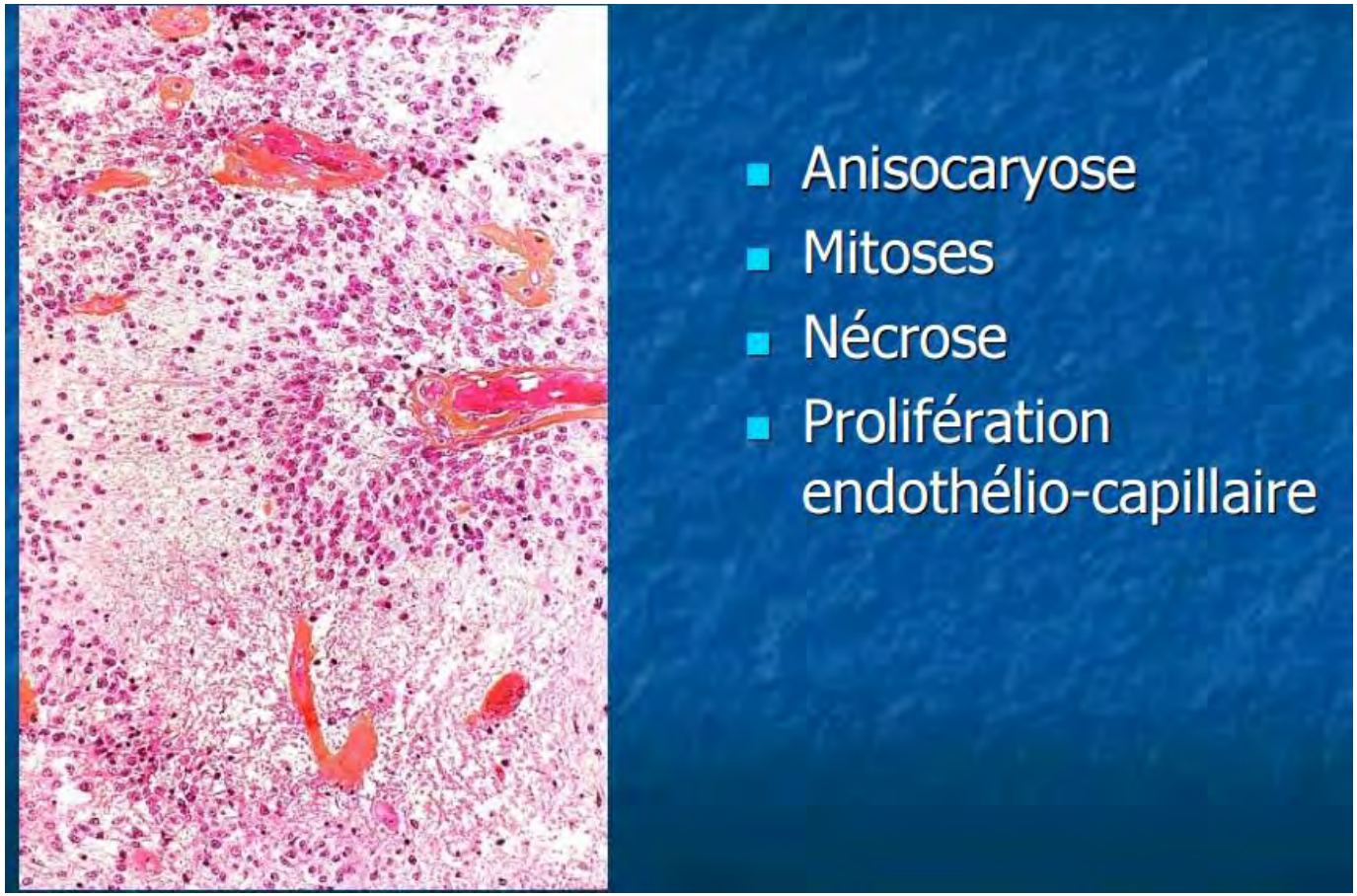

Médulloblastome

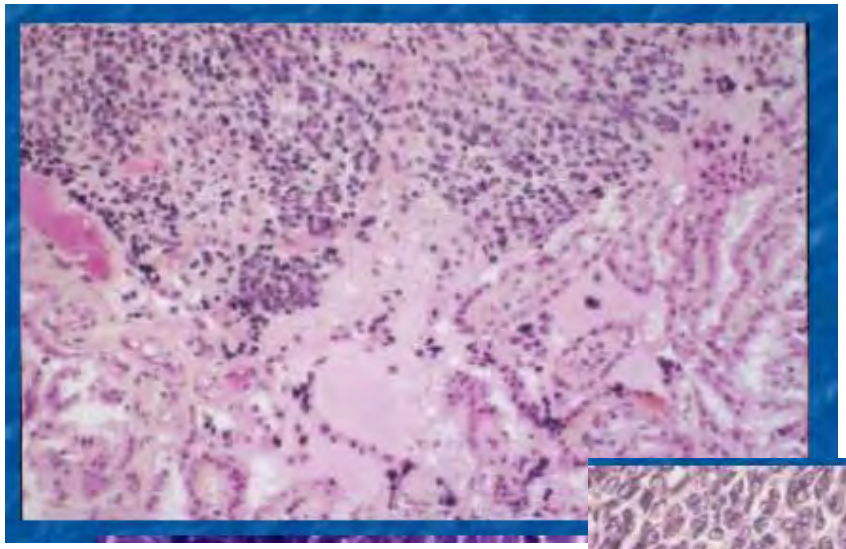

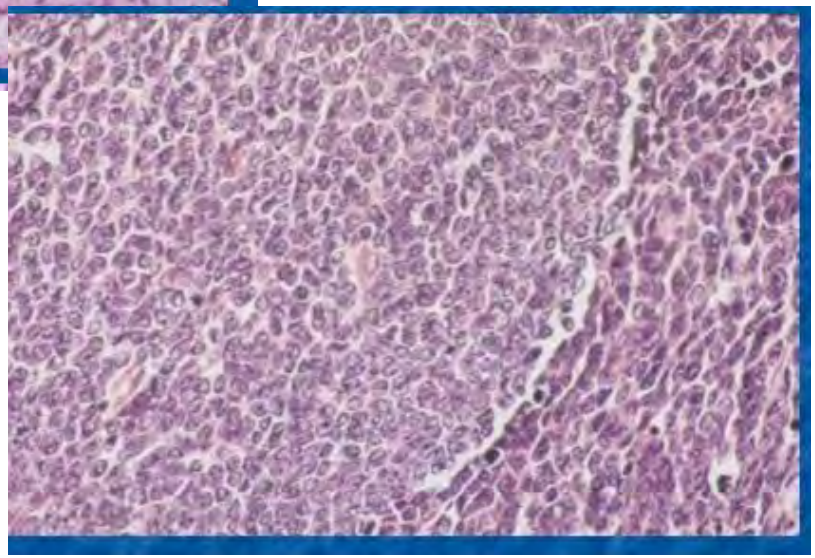

Méningiome

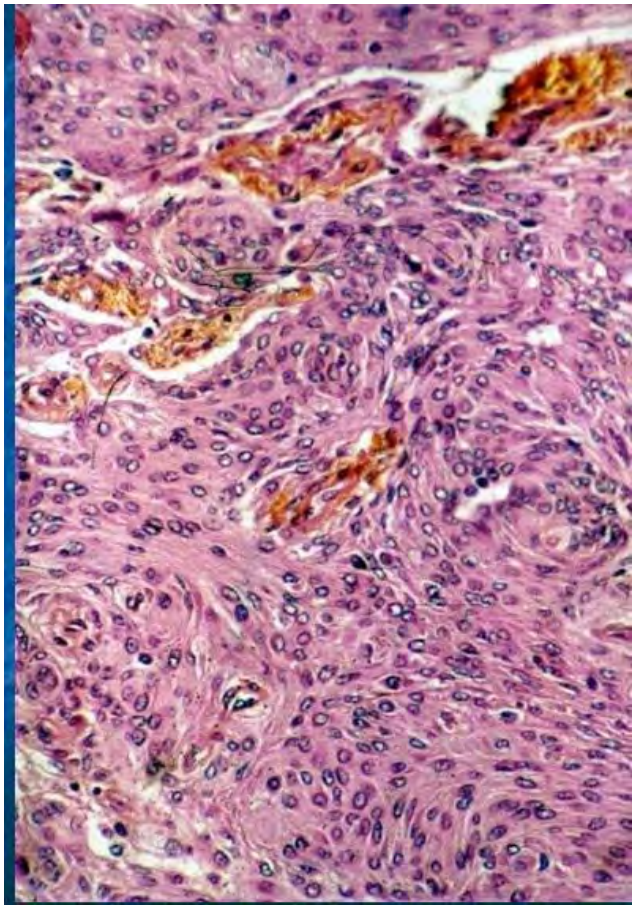

Les tumeurs du SNP

Les tumeurs du SNP

T des fibres nerveuses

T neuronales

Schwannome **Neurofibrome** Ganglioneurome **Neuroblastome** Ganglioneuroblastome

Tumeurs nerveuses périphériques

- **Les schwannomes** (ou neurinomes): proliférations tumorales bénignes des cellules de Schwann de la gaine des nerfs.

-**Les neurofibromes**: proliférations de cellules conjonctives de type fibroblastique qui dissocient une structure nerveuse.

Ils peuvent être sporadiques isolés ou multiples, compliquant une maladie de Recklinghausen (neurofibromatose de type I).

-**Les tumeurs malignes** sont les schwannomes malins ou « tumeurs malignes des gaines nerveuses périphériques».

Schwannome

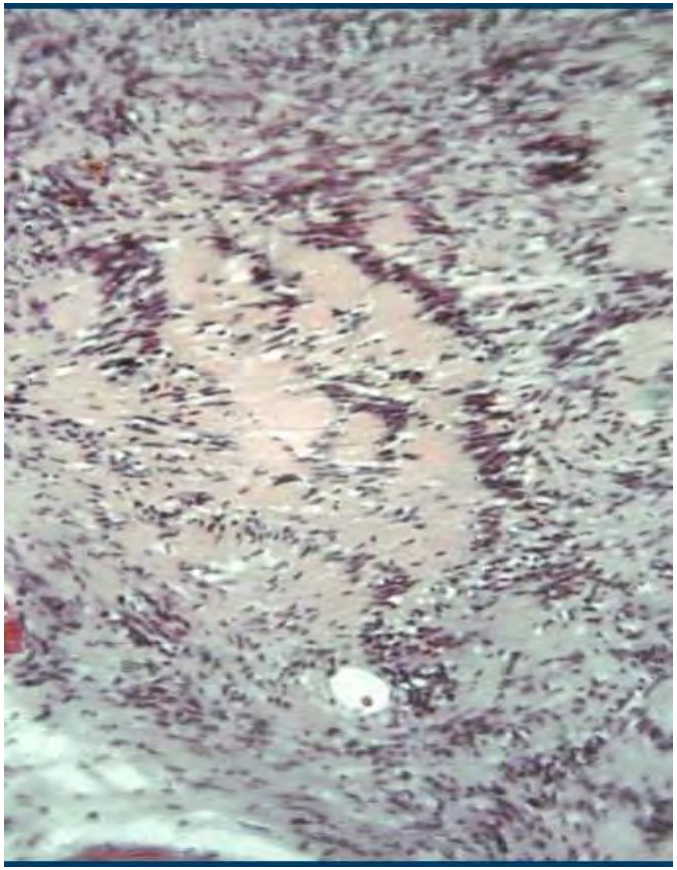

-Neuroblastomes périphériques:

-tumeurs solides les plus fréquentes de l'enfant,

- âge moyen : 2 et 3 ans.

-sécrétant des catécholamines.

Siège: Dérivées de cellules de la crête neurale, elles sont situées soit au niveau des ganglions sympathiques soit dans la médullosurrénale.

Microscopie: prolifération de petites cellules rondes appelées neuroblastes, dont la différenciation est variable.

Pronostic: Evolution spontanée habituellement agressive et très rapide avec extension métastatique et décès.

Toutefois, un phénomène de différenciation vers un tissu mature (maturation) est parfois observé, spontanément ou surtout sous l'effet du traitement chimiothérapique.

Le pronostic dépend de l'âge (plus favorable avant 18 mois), du stade, du statut de l'oncogène NMyc (plus favorable si cet oncogène n'est pas amplifié), et de critères histopronostiques (différenciation, taux de mitoses et de caryorrhexis).

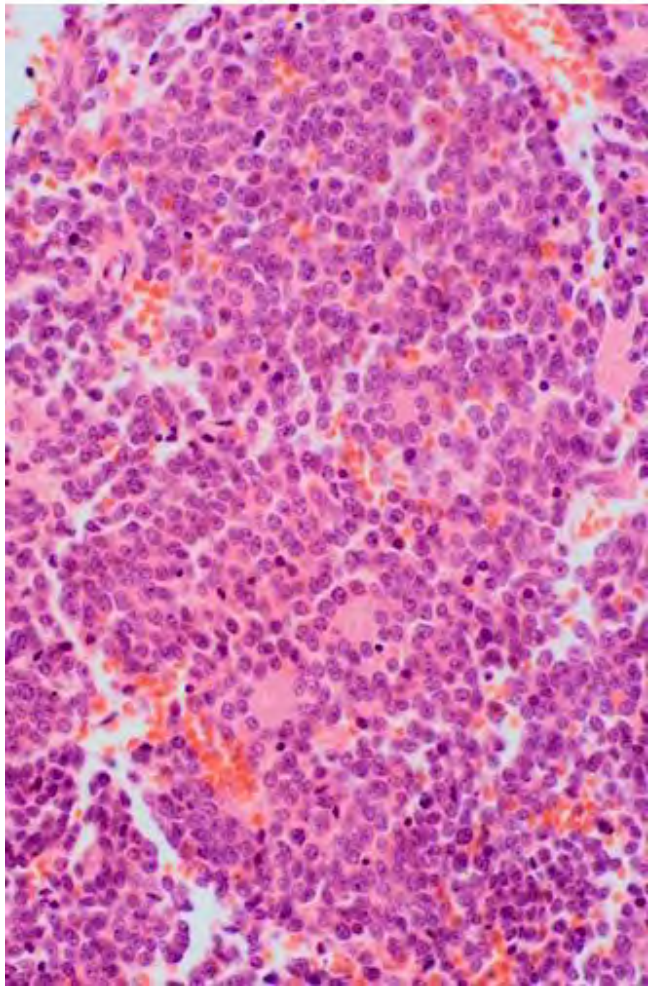

Les Tumeurs Embryonnaires

I/Introduction:

1/Déf: Prolifération néoplasique développée à partir des cellules embryonnaires.

-2 catégories:-T du Blastème.

-T germinales.

-Fréquence; enfant < 5 ans rarement adulte.

-Dépistage précoce: anomalies chromosomiques, oncogènes.

II/Les Tumeurs du blastème:

1/Nephroblastome: « Tumeur de Wilms »:

Mutation du gène WT1 (gène suppresseur de tumeur).

2/Neuroblastome:

Enfant <5 ans, rosettes de « Homer Wright »

Dosage des catécholamines (VMA).

3/Rétinoblastome:

Enfant < 18mois, souvent bilatérale

Mutation du gène RB.

Les Tumeurs Embryonnaires

4/Hépatoblastome:

Rare, enfant de 3 ans, Nné.

5/Médulloblastome:

Enfant, cervelet.

6/Sarcome embryonnaire: rare.

7/Pneumoblastome: exceptionnel.

Néphroblastome

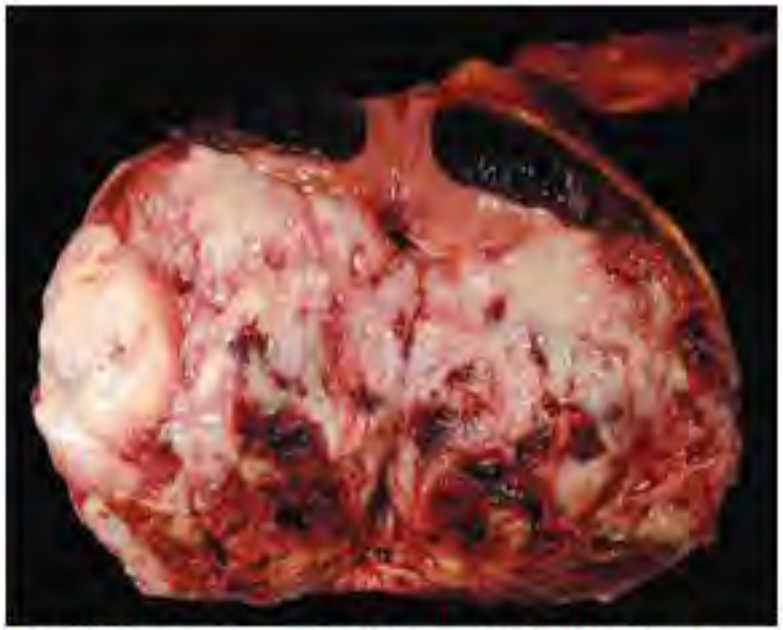

Macro: Tumeur occupant la quasi-totalité du rein.
Aspect encéphaloide, remaniements NH.

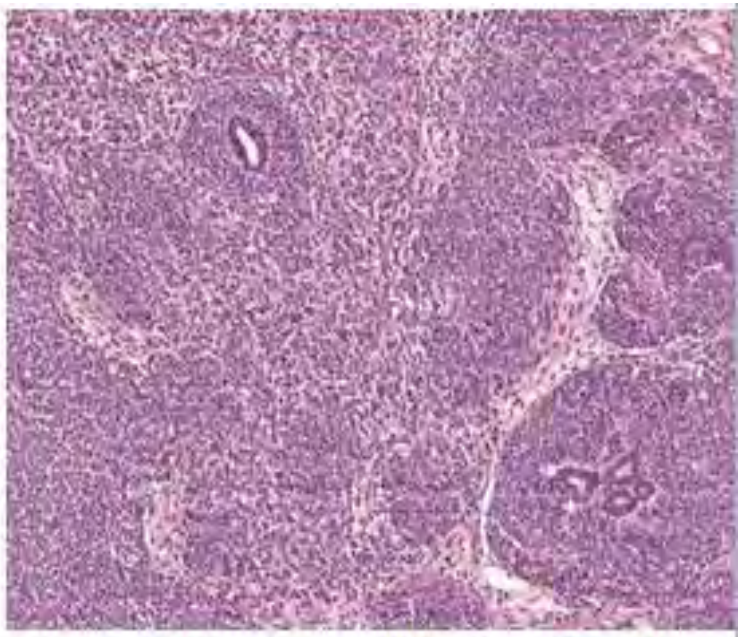

Micro: Prolifération de cellules de petite taille, immature associé à des structures épithéliales

Rétinoblastome

Cette tumeur peut être sporadique ou héréditaire. Dans ce dernier cas, elle est en rapport avec une mutation familiale d'un des allèles du gène Rb (rétinoblastome) et l'atteinte est souvent bilatérale. Il s'agit d'une tumeur « à petites cellules rondes et bleues « de type neuroectodermique qui se développe au niveau de la rétine.
Traitement= Enucléation du globe oculaire, associée a la chimiothérapie ou la radiothérapie selon le bilan d'extension.

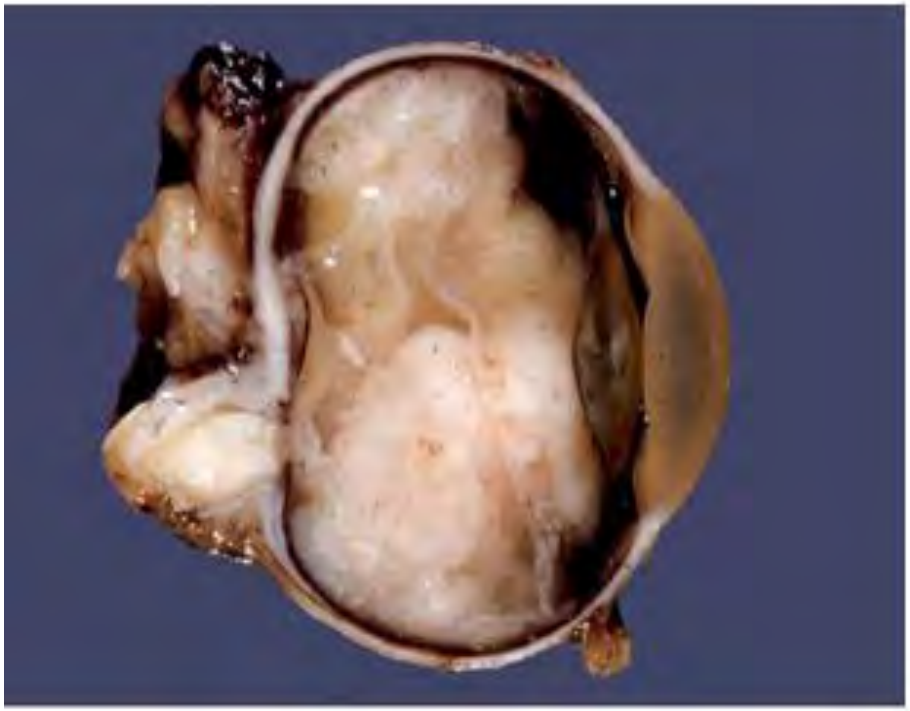

Rétinoblastome: Enucléation

III/Les tumeurs germinales:

-Siège: organes de la ligne médiane:
- gonades+++
- extra gonades: médiastin
  épiploon
  rétropérit

-Fréq: >95% des Kc du testicule.

≃7% des Tm malignes de l'ovaire.

Les tumeurs germinales

1/Tératome mature: ovaire+++

Kystique ou solide:-simple: kyste dermoïde

-complexe: plusieurs tissus.

2/Tératome immature:

3/Dysgerminome: Séminome.

-40% des T germinales (bilatérale 2%).

-20-50 ans.

- +fqt dans testicule.

-cell germinales monomorphes, riches en glycogène PAS +.

4/Autres Tm germinales:

-Carcinome embryonnaire

-Tm du sac vitellin

-Choriocarcinome

Tératome ovarien

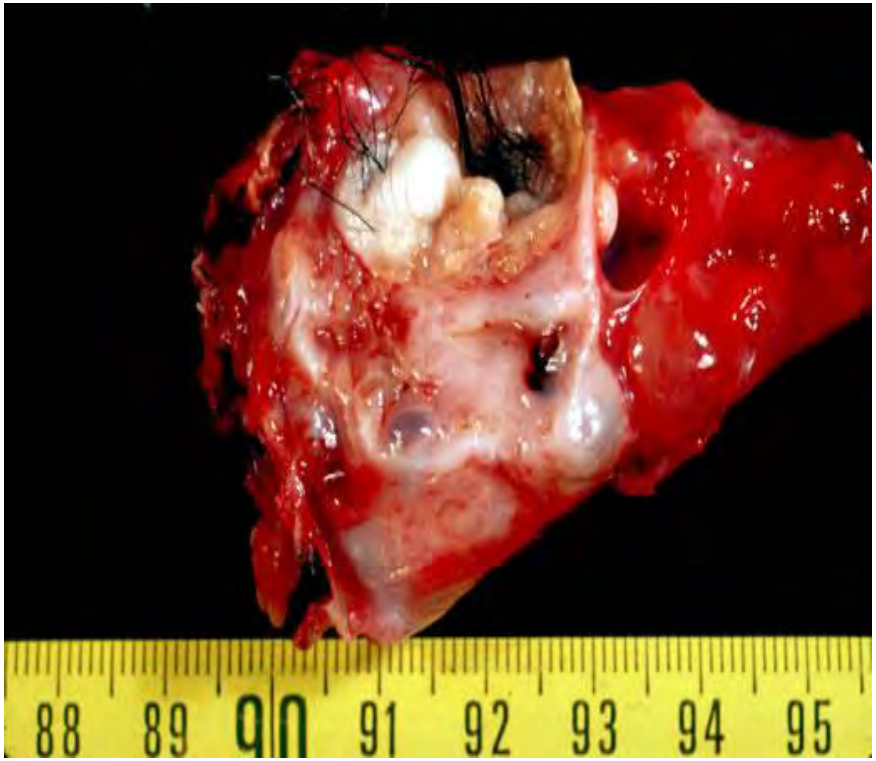

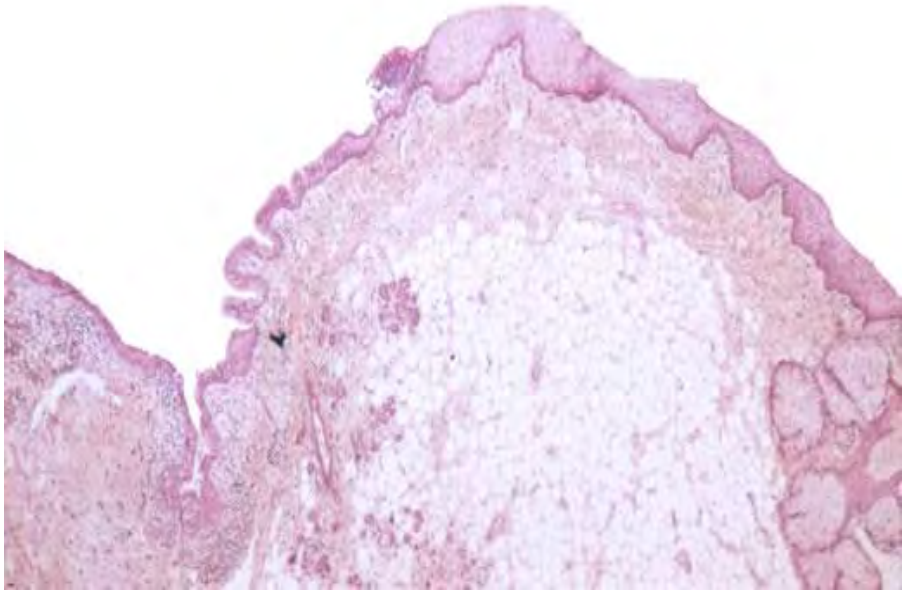

Les tumeurs mélanocytaires

- les tumeurs bénignes sont des naevus. Les tumeurs malignes sont des mélanomes.
- Un naevus peut se transformer en mélanome : il se modifie et devient inflammatoire (stroma lymphocytaire du mélanome).
- Mais la plupart des mélanomes ne sont pas précédés de naevus.
- Les mélanomes sont principalement cutanés, mais des localisations au niveau de muqueuses exposées aux UV sont possibles (conjonctive, muqueuse nasale).
- Le pronostic des tumeurs cutanées dépend de la profondeur de l'infiltration tumorale (mesurée en centièmes de mm) et de l'atteinte métastastique ganglionnaire régionale.
- Rarement, une métastase ganglionnaire révèle un mélanome.

Tumeurs du système mélanogène

I/ Tm Bénignes:

1/Naevus de jonction: cell en thèques +pigment mélanique

2/Naevus intra dermique

3/Naevus mixte

4/Naevus de Spitz: adolescent, lésion bénigne.

II/Tm Malignes: Mélanome

-Peau > muqueuses

-Cell mélaniques riches en anomalies cyto nucléaires ± pigment

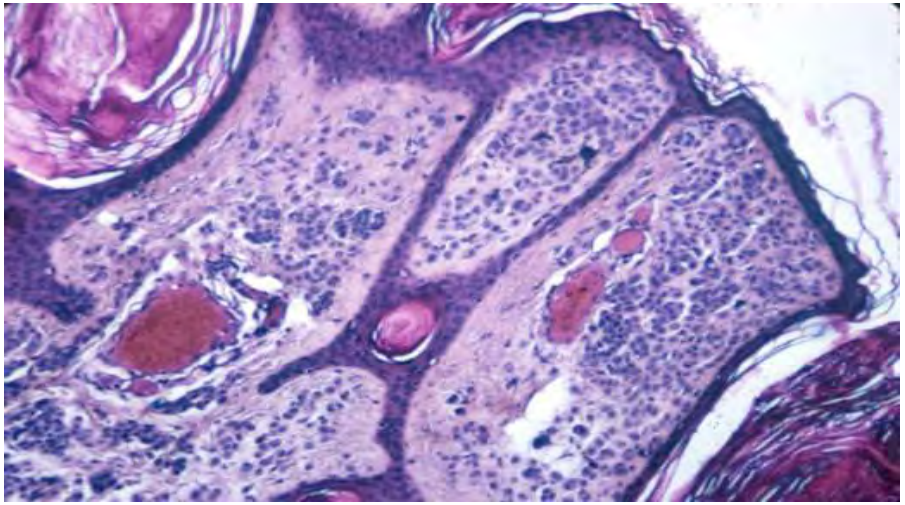

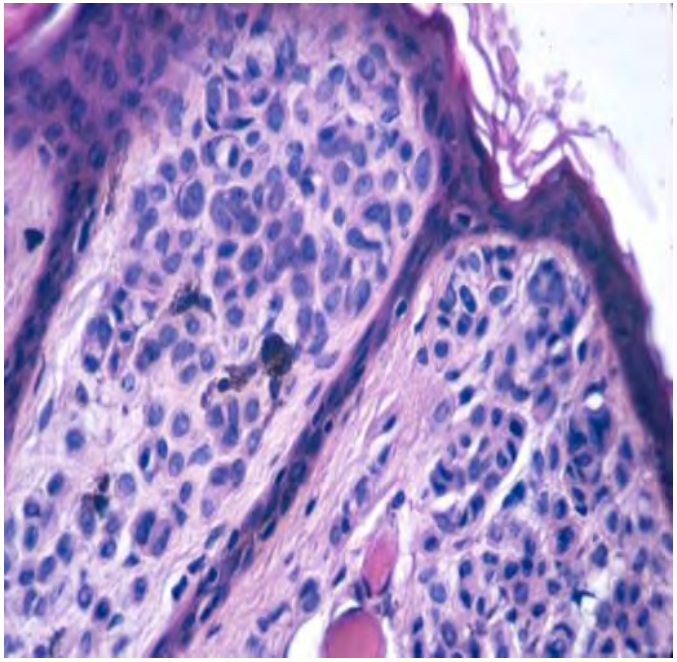

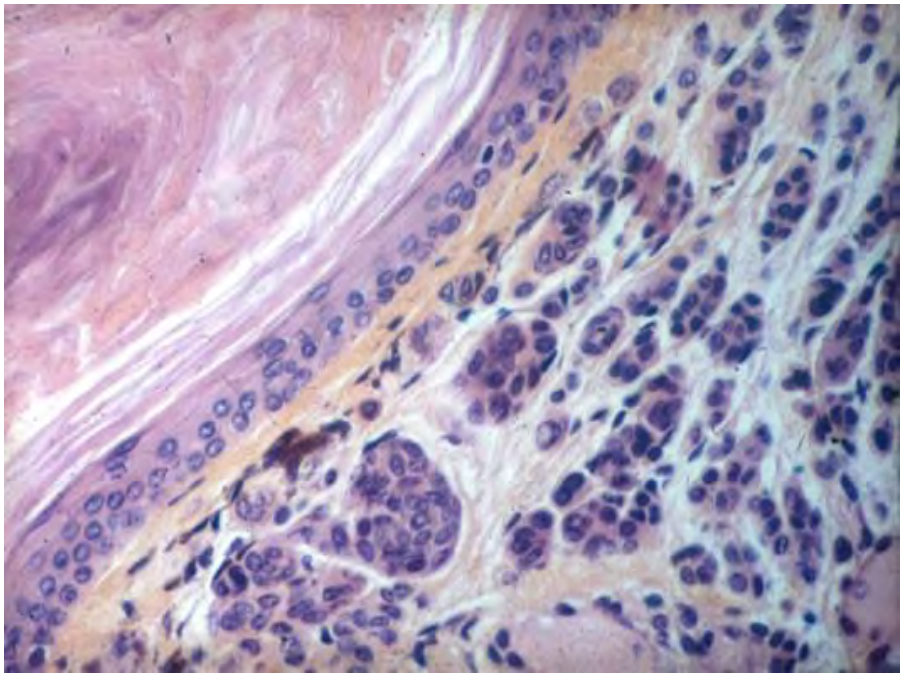

Les lymphomes

- Tumeurs malignes qui se développent principalement dans les ganglions lymphatiques, parfois dans des viscères (lymphomes du tube digestif, pulmonaires...).
- A partir d'un ou plusieurs ganglions, la maladie peut diffuser, au foie, à la rate, et à la moëlle hématopoiétique (biopsie ostéo-médullaire).
- La survenue de certains lymphomes est favorisée par l'immunodépression (greffés, infection par le VIH) et l'infection par le virus Epstein-Barr.
- deuxgrands types :….

Les Lymphomes

I/ Le Lymphome de Hodgkin:(L HDK)

1/Déf: Néoplasie Lymphoïde maligne constituée d'une minorité de cellules tumorales mononucléées de Hodgkin et multinucléées de Reed Sternberg disposées sur un fond granulomateux non néoplasique (PN éosinophiles, neutrophiles, histiocytes, plasmocytes, fibroblastes).

L HDK: → L HDK nodulaire; à prédominance lymphocytaire
→ L HDK classique.

2/Siège: -Ganglions; cervical le +svt, médiastinal, puis axillaire et para aortique.

3/Clinique: -ADP+ Fièvre+ Amaigrissement

-Age: 2pics: 15-34 ans et >50 ans.

4/Etiologie: EBV incriminé.

I/Lymphome de Hodgkin

5/Etude anatomo pathologique:

-**Macro:** Ganglions ↑ de taille+ aspect plein blanchâtre en chaire de poisson.

-**Micro**: architecture ganglionnaire effacée et remplacée par un nombre variable de cell de Reed Sternberg et de cell de Hodgkin disposées sur un fond granulomateux polymorphe.

*Cell de Reed Sternberg: grandes cell avec 2 noyaux disposés en « miroir », chacun muni d'un nucléole proéminent éosinophile, cytoplasme abondant.

*Cell de Hodgkin: cell mononucléés à noyau atypique multilobé fortement nucléolé.

*Cell lacunaires: dans la forme scléro nodulaire, cytoplasme pâle rétracté, noyau polylobé nucléolé, elles ont tendance à se grouper en amas.

*Cell momifiées: cell de Reed Sternberg ou de Hodgkin en apoptose (noyaux hyper chromatiques, cytoplasme éosinophile dense).

I/Lymphome de Hodgkin

-IHC: CD30+

CD15+

-Sur le plan architectural il ə 4 types de Lymphome de Hodgkin:

1/Forme scléro nodulaire: 60%-70% des cas.

2/Forme à cellularité mixte: 20%-25%.

3/Forme riche en lymphocytes: 5%.

4/Forme avec déplétion lymphocytaire: <5%.

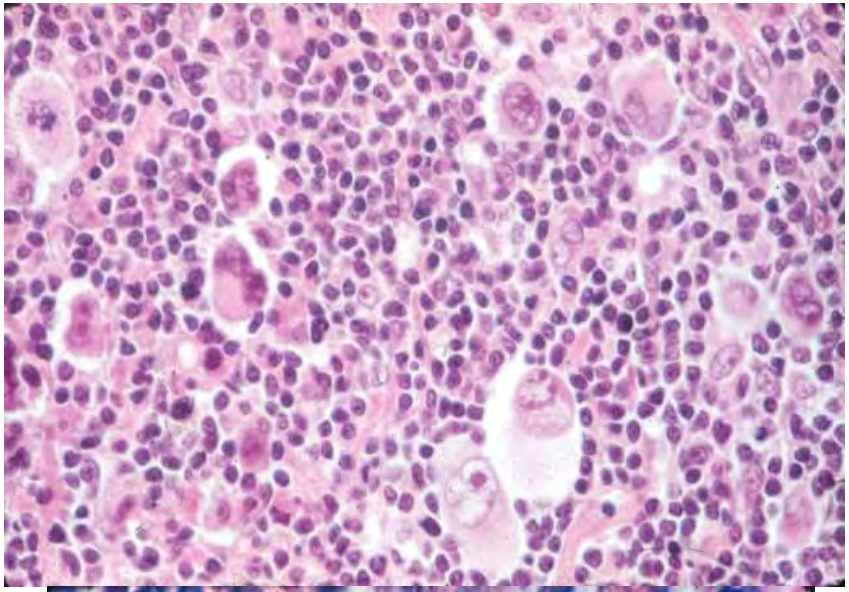

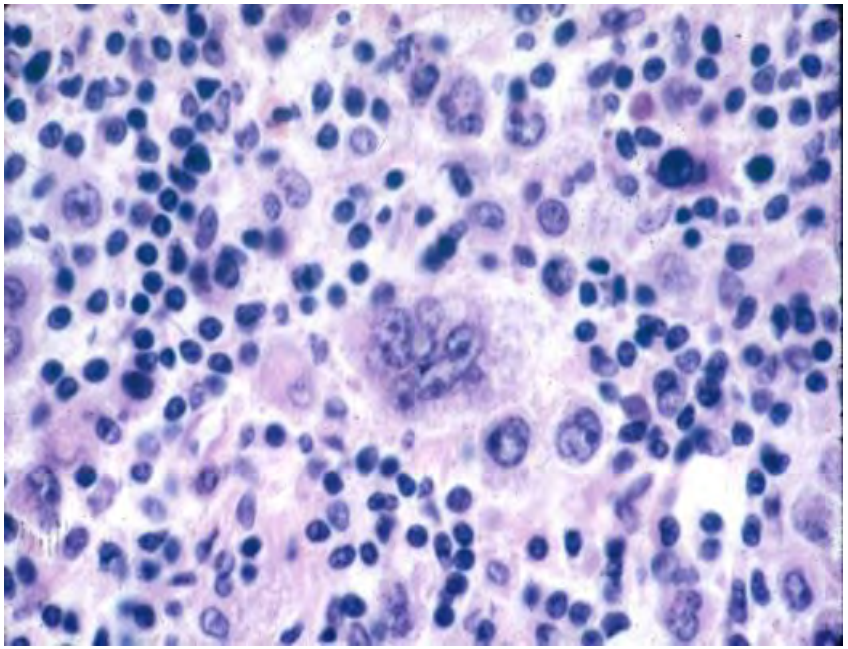

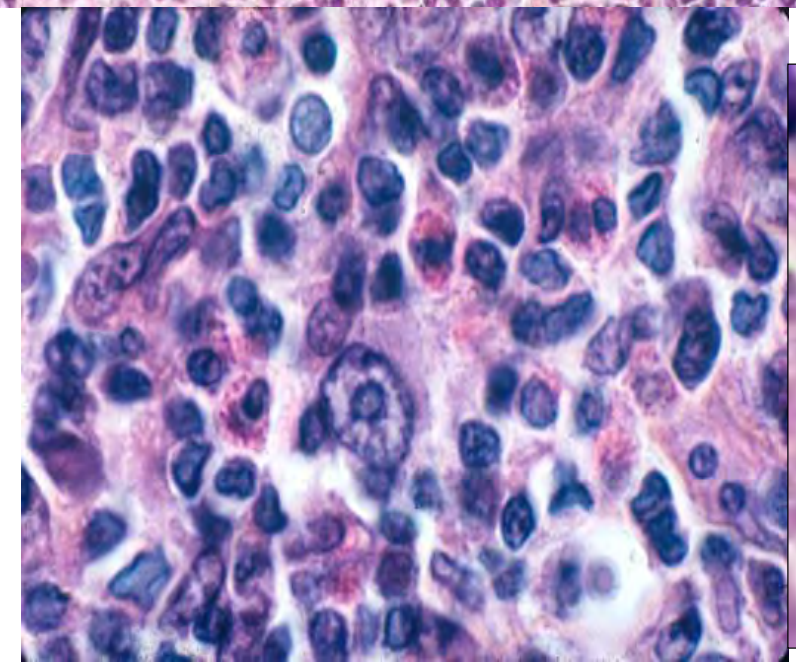

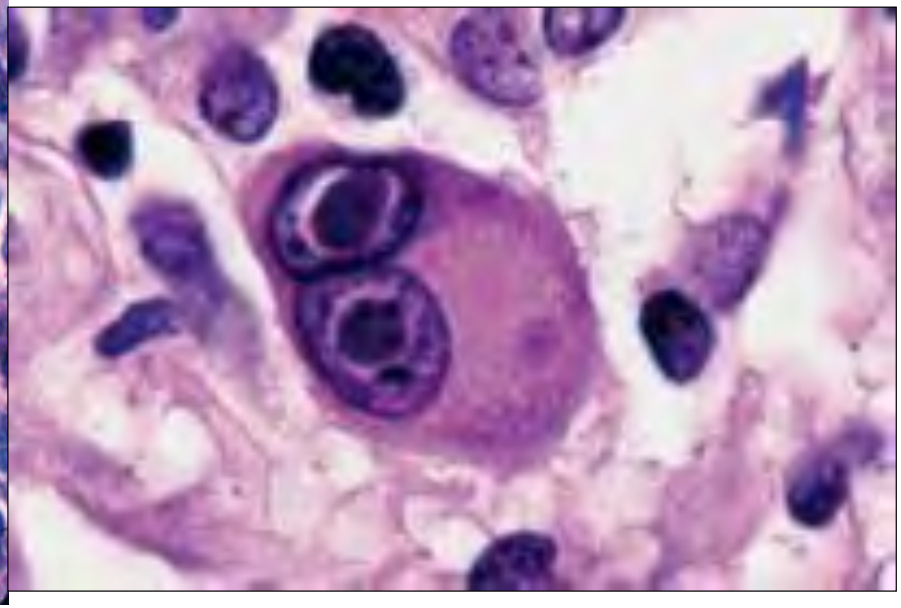

IMMUNOHISTOCHIMIE

Immuno phénotype :

Le même pour tous les sous types

- *CD15 +, CD30 +,*

CD30

CD15

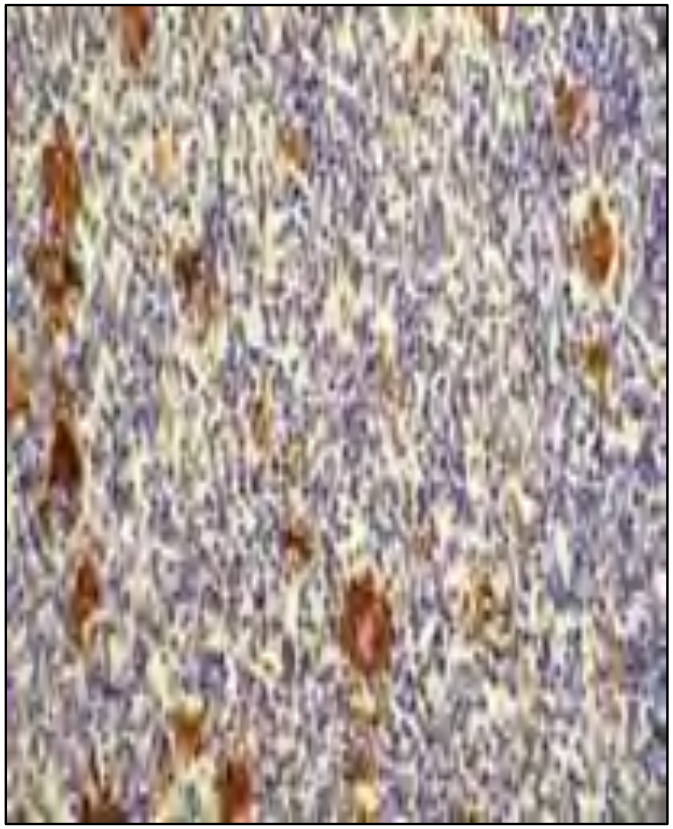

II/ Lymphomes non Hodgkiniens

-Se sont des proliférations lymphoïdes caractérisées par une infiltration ganglionnaire ou extra ganglionnaire par des cellules lymphoïdes malignes et monoclonales issues soit de la lignée B (70%) soit de la lignée T.

-Ces lymphomes sont définies par:

*la taille des cellules.

*le phénotype B ou T

*la morphologie

*l'architecture nodulaire ou diffuse

*la présentation clinique ganglionnaire ou extra ganglionnaire

*l'anomalie génétique

*la cellule d'origine si possible

-Selon la classification de l'OMS 2008 plusieurs entités anatomo cliniques ont été déterminées

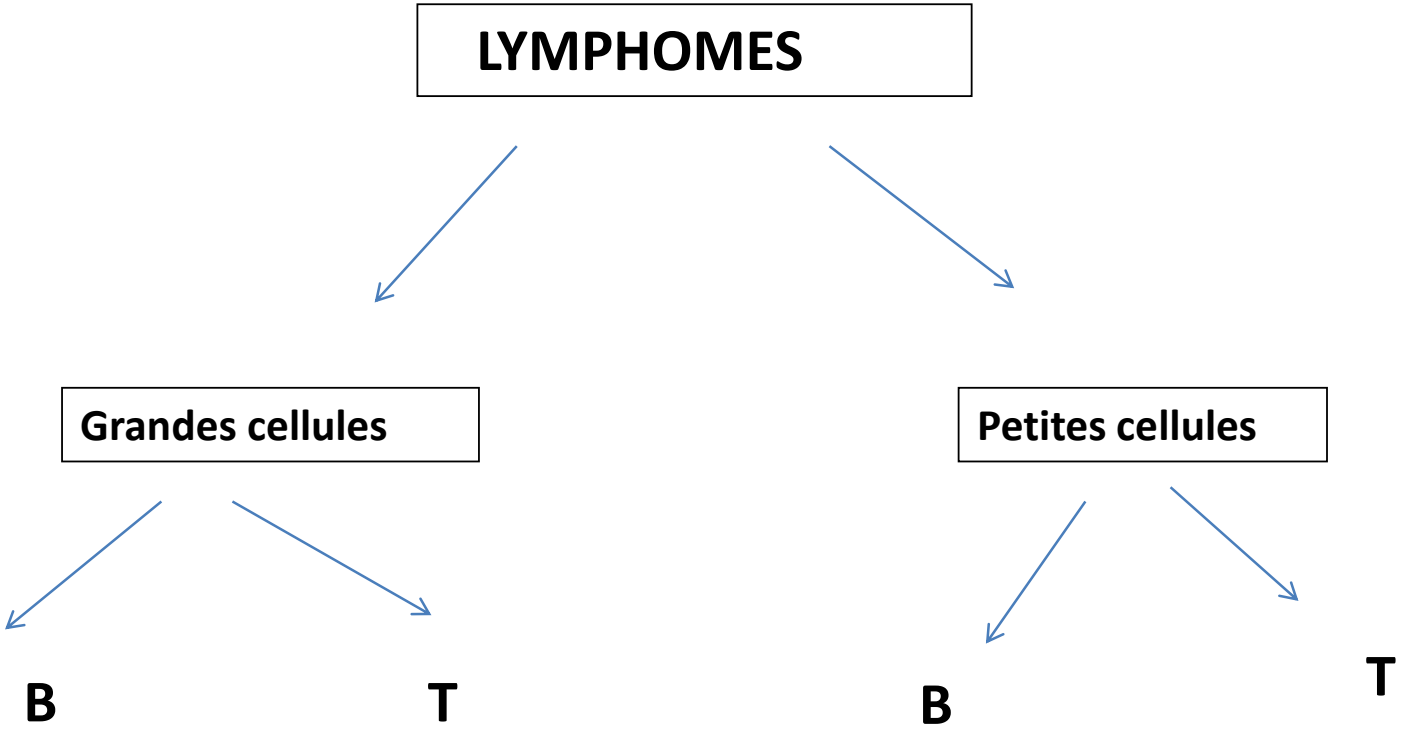
LYMPHOMES
Grandes cellules
Petites cellules
B
T
B
T

II/ Lymphomes non Hodgkiniens

Les LNH à cellules B représentent 85% des LNH.

A/Les lymphomes B matures CD20+:

1/Les lymphomes à petites cellules B:

-sujet âgé.

-évolution indolente (+sieurs années).

-Évoluent vers un lymphome à grandes cellules.

-Les entités les + fqtes: -L lymphocytique.
-L folliculaire+++.
-L à cell manteau.
-L de la zone marginale.
-Myélome/Plasmocytome.

2/Les lymphomes à grandes cellules B: adulte jeune, agressifs.

3/Le lymphome de Burkitt: Enfant++, mâchoire, abd, EBV.

B/Les lymphomes B précurseurs CD79a+: LAL, MO, ggl, …

II/ Lymphomes non Hodgkiniens

C/Les lymphomes à cellules T CD3+:

1/Les lymphomes T précurseurs:

LAL T, adolescent, adulte jeune H>F

2/Les lymphomes T matures:

-Ganglionnaires:

*Lymphome T angio immunoblastique

*Lymphome T périphérique

*Lymphome à grandes cellules anaplasique (T ou Nul)

-Extra ganglionnaires:

*Mycosis Fongoïde.

*Syndrome de Sézary.

Lymphome diffus à petites cellules

CD20+

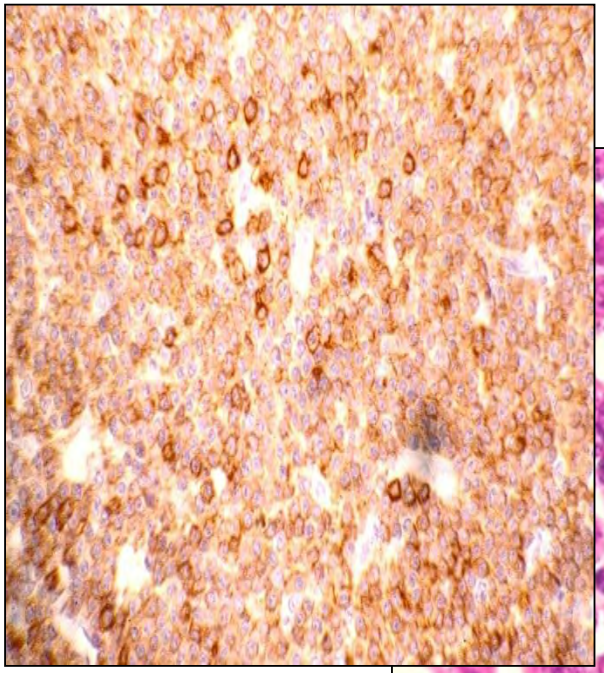

HE

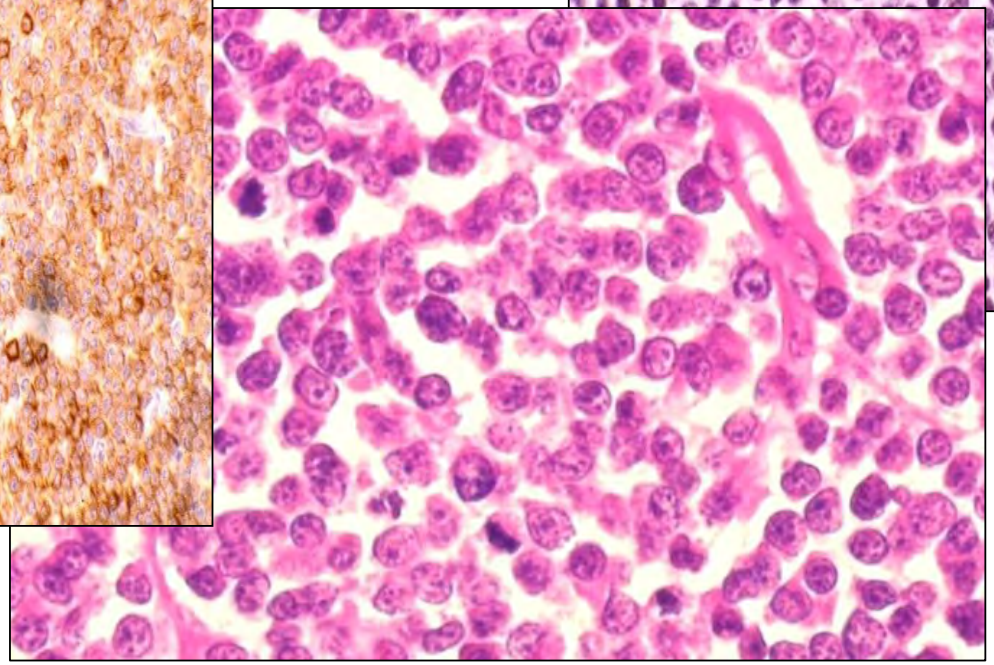

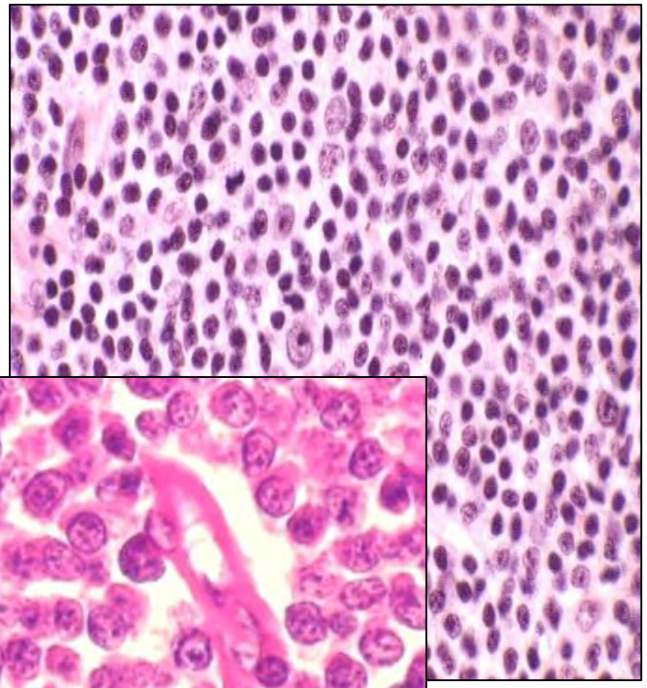

Les Lymphomes Diffus à Grandes Cellules B (LDGCB)

- Adulte jeune, sujet âgé et même l'enfant
- Primitifs ou développés sur un Lymphome à petites cellules
- Agressifs

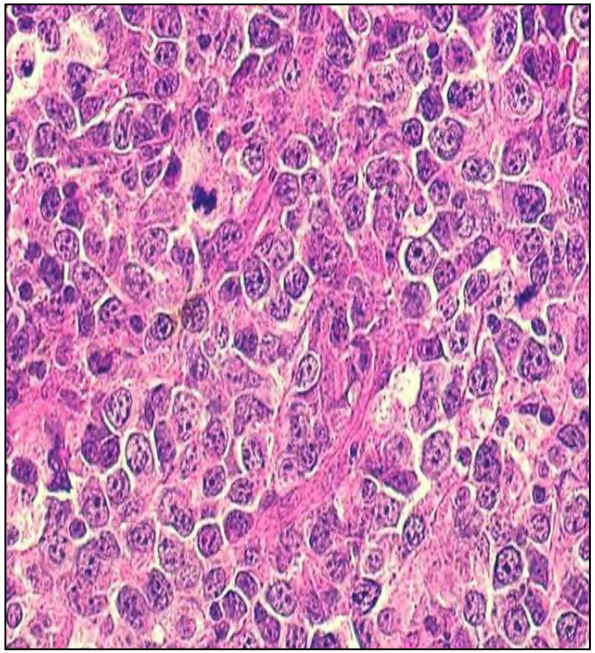

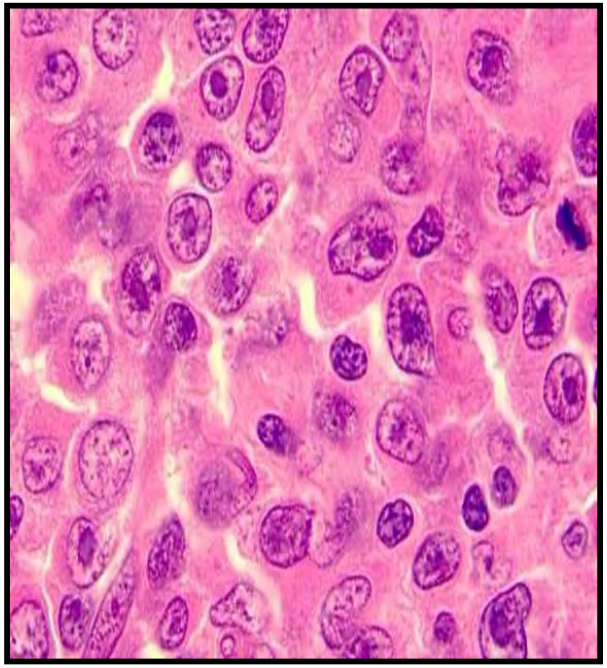

- Le lymphome de Burkitt
  - touche surtout l'enfant, peut se voir chez l'adulte
  - mâchoire+++ ou abdominal
  - associé à l'EBV (Epsteïn Barr Virus) dans 90%
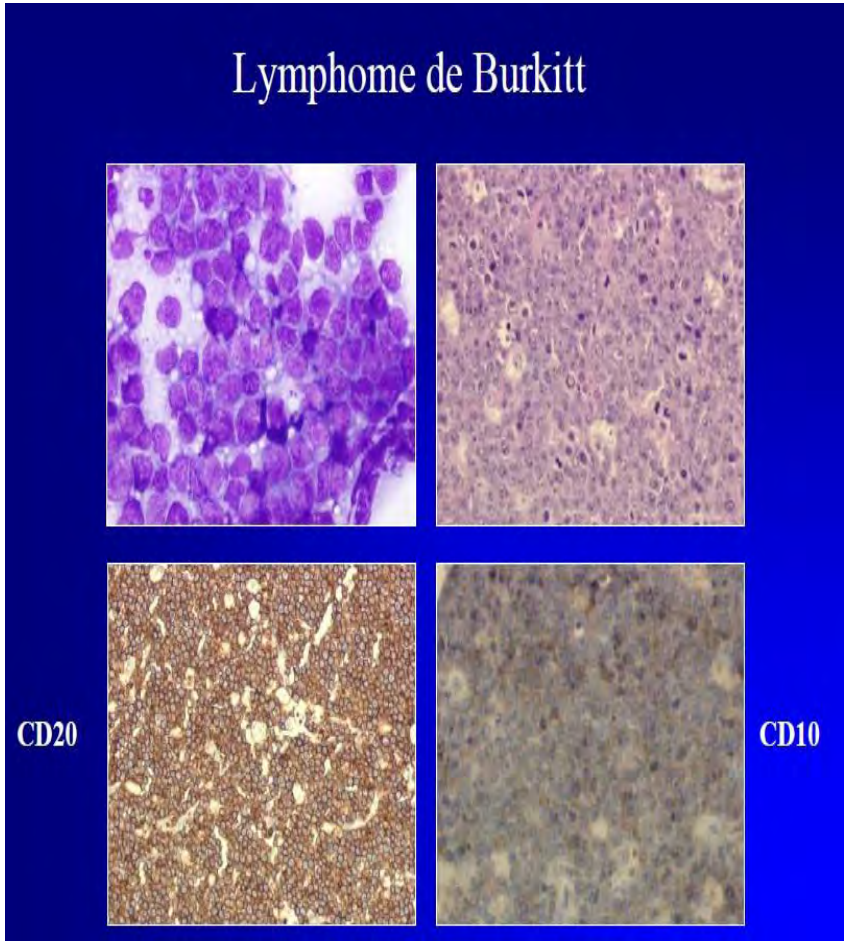
URGENCE THERAPEUTIQUE